

Johannes
SCHMITZ

Ridge preservation mediante tooth grafting procedure

Case Report

Si presenta presso lo studio una donna di 63 anni che avverte una dolorabilità al lato sinistro della bocca e superfici irregolari della superficie masticatoria di un ponte di metallo ceramica superiore eseguito dieci anni prima presso altro studio (Fig 1). La corona sul 36 appare decementata e viene ricementata durante la prima visita (Fig 2). In seguito a una esacerbazione della dolorabilità in particolare dopo il serramento su un rullo di cotone bagnato viene decisa l'estrazione del 36. Data la richiesta della paziente di avere una protesi fissa e di sostituire il ponte superiore, viene contestualmente estratto il 38 mesio inclinato in previsione dell'inserimento di due impianti in zona 36 e 37. Le avulsioni di 36 e 38 avvengono previa sezionatura degli elementi per rendere il più agevole ed atraumatica possibile l'avulsione degli stessi (Fig 3). Prima di procedere all'inserimento degli elementi nel grinder (Fig 4), l'elemento macinato dell'apparecchio Tooth Transformer, essi vengono accuratamente ripuliti da depositi esterni al cemento radicolare, guttaperca e materiali da ricostruzione. Successivamente vengono sezionati ulteriormente in segmenti più piccoli di circa 4-5 mm di diametro.

Ottenuto il particolato al termine del ciclo di produzione della macchina (Fig 5), avendo esso una maneggevolezza molto superiore ad altri materiali in commercio, diventa molto semplice il suo utilizzo. In questo caso è stato scelto l'utilizzo di particolato inserito nel contesto degli alveoli e nella zona sovra-crestale a livello del difetto tra 36 e 38 (Fig 6) in combinazione con una membrana riassorbibile allo scopo di evitare che il materiale venisse dislocato.

I tessuti molli vengono ampiamente scollati per permettere di suturare i lembi in modo da sigillare la zona dell'innesto ed ottenere una guarigione di prima intenzione, con l'accortezza di preservare il più possibile il tessuto cheratinizzato (Fig 7).

Dopo un periodo di attesa di circa 2 mesi ad un controllo radiografico la zona appare pronta ad accogliere i due impianti osteointegrati. Data l'ottima preservazione della cresta l'inserimento impiantare avviene normalmente, con un torque di inserzione che supera i 35 Ncm, rendendo possibile un posizionamento transmucoso con le viti di guarigione (Figg 8; 9).

Al termine del periodo di osteointegrazione (Figg 10; 11) le impronte per le protesi definitive sono state prese in polietere, solidarizzando i coping da impronta con filo da legatura e resina utilizzando la tecnica del portaimpronta individuale forato. In un tempo unico sono state prese anche le impronte dei monconi per realizzare le protesi ad appoggio dentale utilizzando la tecnica del doppio filo di retrazione.

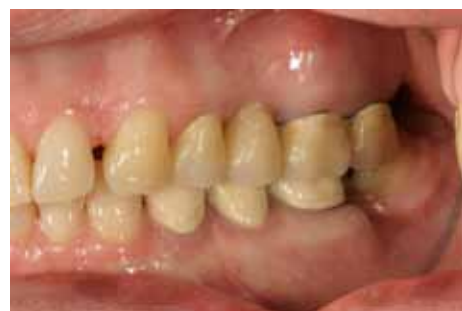

Fig 1 La paziente si presenta con la corona sul 36 decementata e dolore alla percussione.

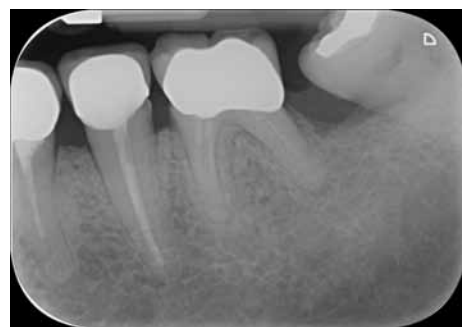

Fig 2 Ad un esame radiografico iniziale non si evidenziano lesioni ossee. La corona sul 36 viene ricementata e la paziente messa in un programma di mantenimento.

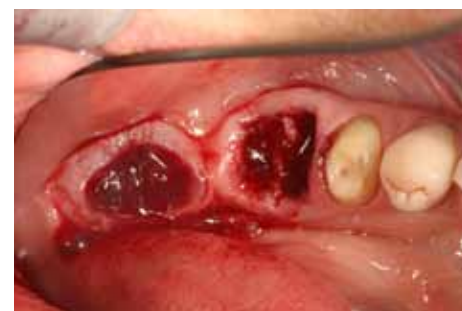

Fig 3 La paziente continua a lamentare dolorabilità; dato il parziale riassorbimento radicolare e la sospetta frattura radicolare viene deciso di estrarre 36 e 38. L'estrazione viene eseguita sezionando le radici e mantenendo il più possibile le strutture anatomiche intatte.

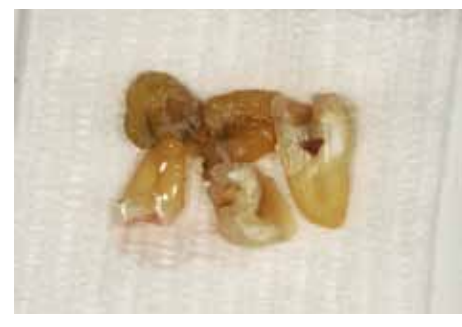

Fig 4 I segmenti radicolari e coronali disponibili vengono sezionati; nella foto sono visibili prima della pulizia superficiale, della completa rimozione dei materiali estranei e dell'ulteriore sezionamento.

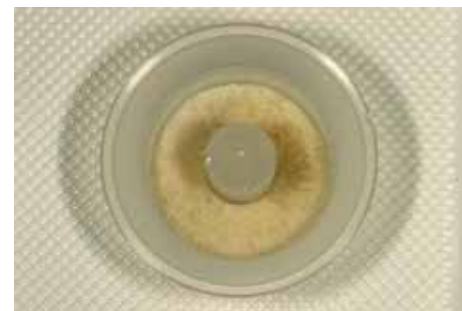

Fig 5 Dopo avere pulito la superficie esterna e rimosso ogni traccia di guttaperca e materiale da ricostruzione degli elementi dalla triturazione viene ottenuta una grande quantità di particolato.

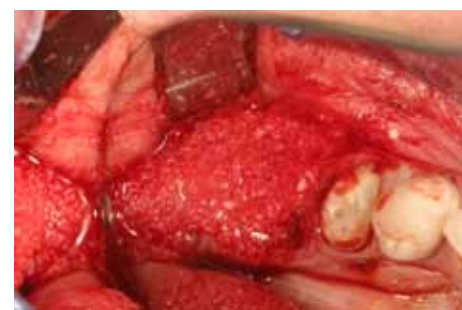

Fig 6 Si opta per una tecnica di ridge-preservation, inserendo il materiale ottenuto negli alveoli e al di sopra della cresta ossea. Il particolato viene ricoperto con una membrana riassorbibile.

Il controllo radiografico finale dimostra una buona integrazione degli impianti osteointegrati (Fig 15). La paziente aveva purtroppo rifiutato il rifacimento di restauri protesici incongrui nei quadranti superiori ed inferiori di destra in quanto lavori eseguiti poco tempo prima presso altro studio.

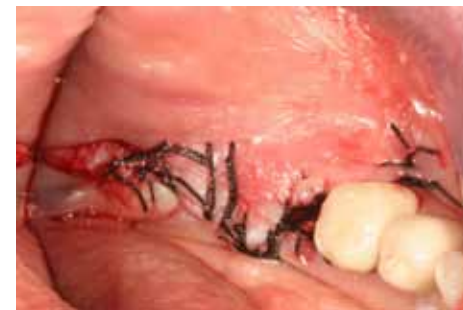

Fig 7 Previo scollamento si procede alla sutura per chiudere il sito completamente per ottenere una guarigione di prima intenzione.

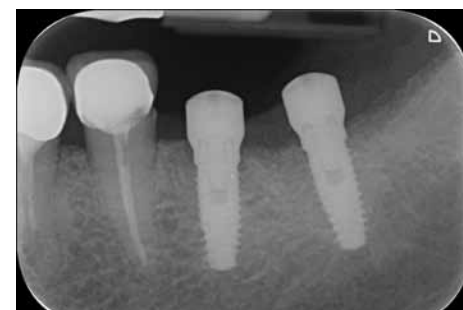


Fig 8 Controllo radiografico a distanza di 2 mesi conferma la ottima integrazione del materiale innestato.

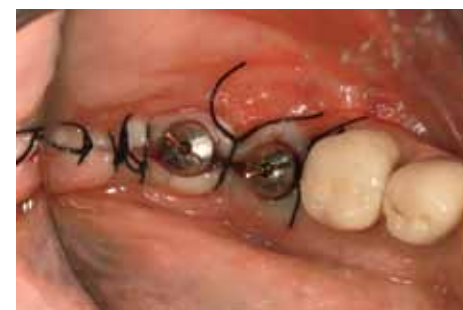

Fig 9 L'ottimo valore di torque raggiunto all'inserimento degli impianti ha permesso di optare per una tecnica semi-semmersa.

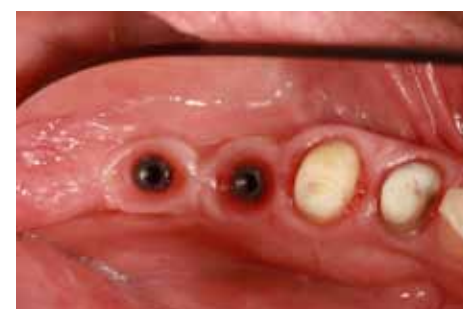

Fig 10 Ad avvenuta osteo-integrazione l'aspetto dei tessuti appare soddisfacente.

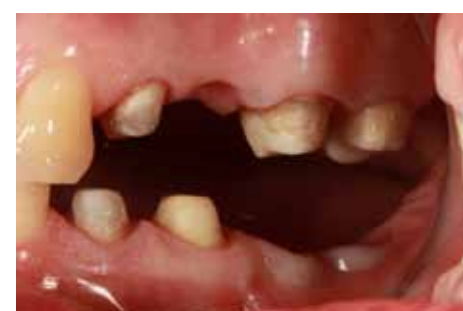

Fig 11 Visione laterale al momento della presa delle impronte per le protesi definitive (provvisori sui denti erano stati posizionati precedentemente).

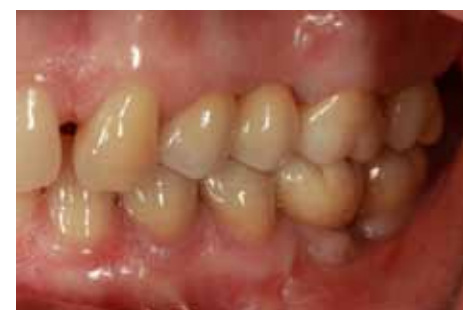

Fig 12 Visione laterale delle protesi definitive su denti e impianti realizzate in zirconia monolitica sugli elementi molari e parzialmente stratificata sui premolari. (si ringrazia il Laboratorio Odontotecnico Carlo Besana, Bernareggio)

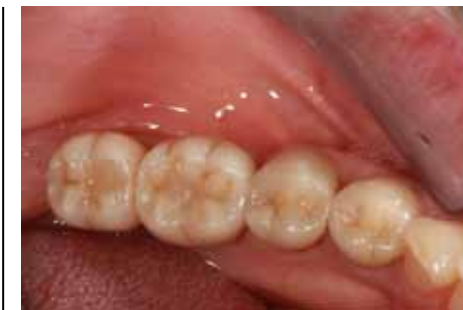

Fig 13 Particolare occlusale della protesi realizzata nel terzo quadrante. La protesi ad appoggio impiantare è direttamente avvitata, e i fori passanti sono stati sigillati con composito.

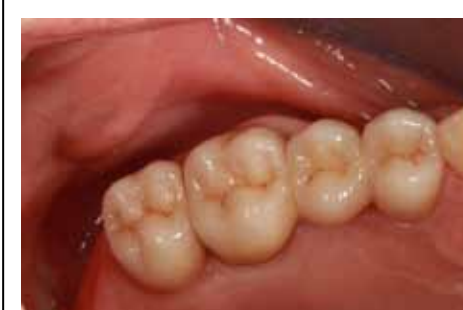

Fig 14 Particolare occlusale della protesi realizzata nel secondo quadrante.

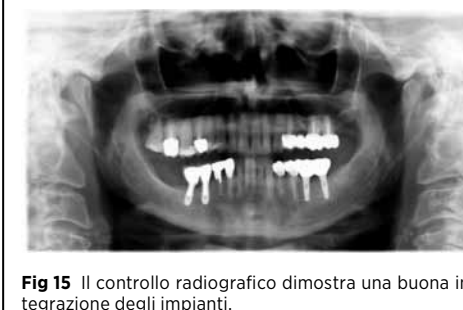

Fig 15 Il controllo radiografico dimostra una buona integrazione degli impianti.

BIBLIOGRAFIA

- YK Kim SG Kim JH Byeon. Development of a novel bone grafting material using autogenous teeth. Oral Surg Oral Med Oral Radiol Endod 2010;109:496-503
- Poon B, Kha T, Tran S, Dass CR. Bone morphogenetic protein-2 and bone therapy: successes and pitfalls. J Pharm Pharmacol. 2016;68:139-47.
- Kim JJ, Ben Amara H, Park JC, Kim S, Kim TI, Seol YJ, Lee YM, Ku Y, Rhyu IC, Koo KT. Biomodification of compromised extraction sockets using hyaluronic acid and rhBMP-2: An experimental study in dogs. J Periodontol. 2018 Nov 13.
- Bono N, Tarsini P, Candiani G. BMP-2 and type I collagen preservation in human deciduous teeth after demineralization. J Appl Biomater Funct Mater. 2018 Jul 26;22:0800018784230.
- Batool F, Strub M, Petit C, Bugueno IM, Bornert F, Clauss F, Huck O, Kuchler-Bopp S, Benkirane-Jessel N. Periodontal Tissues, Maxillary Jaw Bone, and Tooth Regeneration Approaches: From Animal Models Analyses to Clinical Applications. Nanomaterials (Basel). 2018 May 16;8(5).
- Ben Amara H, Lee JW, Kim JJ, Kang YM, Kang EJ, Koo KT. Influence of rhBMP-2 on Guided Bone Regeneration for Placement and Functional Loading of Dental Implants: A Radiographic and Histologic Study in Dogs. Int J Oral Maxillofac Implants. 2017;32:e265-e276.
- Schwarz F, Hazar D, Becker K, Sader R, Becker Efficacy of autogenous tooth roots for lateral alveolar ridge augmentation and staged implant placement. A prospective controlled clinical study. J Clin Periodontol 2018;45:996-1004.
- Minetti E, Berardini M, Trisi P. A New Tooth Processing Apparatus Allowing to Obtain Dentin Grafts for Bone augmentation: the tooth transformer. The Open Dentistry Journal 2019;13, 6-14.

Tooth Transformer®

Per trasformare il dente in innesto autologo
in modo facile e sicuro



Un sistema innovativo brevettato in grado di trasformare un dente estratto in materiale autologo per la rigenerazione ossea.

Il **Tooth Transformer®** riduce la cristallinità dell'idrossiapatite, minerale di cui sono composti i denti, e mediante la sua esclusiva procedura rende disponibili le proteine morfogenetiche e i fattori di crescita presenti nella dentina. Il particolato ottenuto è, quindi, in grado di determinare un meccanismo di osteoinduzione capace di stimolare l'adesione, la proliferazione e la differenziazione cellulare durante la rigenerazione ossea.

INNESTO AUTOLOGO

Si stima che nel 77% degli interventi di implantologia sia necessario l'ausilio di un innesto osseo. Con l'utilizzo di TT questa operazione è resa semplice, sicura e con tutti i vantaggi di un'innesto autologo

RIGENERAZIONE OSSEA

Ogni rigenerazione ossea dipende dalla capacità del clinico, ma anche dalla natura del materiale da innesto utilizzato. Con TT si garantisce al paziente un'alta predicibilità di successo ed al clinico un materiale autologo economico e di facile utilizzo.

OSTEOINDUZIONE

L'osteinduzione è ciò che ci si aspetta da ogni innesto autologo. TT garantisce una considerevole fonte di fattori di crescita in maniera naturale, rapida e sicura, senza ricorrere a siti di prelievo invasivi.

FATTORI DI CRESCITA

I fattori di crescita promuovono la rigenerazione ossea. TT rende disponibile al paziente una grande quantità di fattori di crescita autologhi senza il ricorso a materiali eterologhi o prelievi invasivi.